



**HAL**  
open science

## Intelligibilité de la parole après glossectomie totale et réhabilitation orthophonique précoce

F. Fauvet, P. Schulz, C. Debry, Fabrice Hirsch, Rudolph Sock

► **To cite this version:**

F. Fauvet, P. Schulz, C. Debry, Fabrice Hirsch, Rudolph Sock. Intelligibilité de la parole après glossectomie totale et réhabilitation orthophonique précoce. Journées d'Etudes sur la Parole, Jun 2006, Dinard, France. pp.CD-ROM. halshs-00717891

**HAL Id: halshs-00717891**

**<https://shs.hal.science/halshs-00717891>**

Submitted on 13 Jul 2012

**HAL** is a multi-disciplinary open access archive for the deposit and dissemination of scientific research documents, whether they are published or not. The documents may come from teaching and research institutions in France or abroad, or from public or private research centers.

L'archive ouverte pluridisciplinaire **HAL**, est destinée au dépôt et à la diffusion de documents scientifiques de niveau recherche, publiés ou non, émanant des établissements d'enseignement et de recherche français ou étrangers, des laboratoires publics ou privés.

# Intelligibilité de la parole après glossectomie totale et réhabilitation orthophonique précoce

Florence Fauvet<sup>1&2</sup>, Philippe Schultz<sup>1</sup>, Christian Debry<sup>1</sup>, Fabrice Hirsch<sup>2</sup>, Rudolph Sock<sup>2</sup>

<sup>1</sup>Service O.R.L. - Hôpitaux Universitaires de Strasbourg  
1 av. Molière – 67098 Strasbourg – Cédex, France.

<sup>2</sup> Institut de Phonétique de Strasbourg – Université Marc Bloch  
22 rue Descartes – 67084 Strasbourg – Cédex, France.

Mél : [florence.fauvet@chru-strasbourg.fr](mailto:florence.fauvet@chru-strasbourg.fr) – [rudolph.sock@umb.u-strasbg.fr](mailto:rudolph.sock@umb.u-strasbg.fr)

## ABSTRACT

This paper reports the monitoring and treatment of speech and its intelligibility following total glossectomy. A very early speech therapy rehabilitation in the post-operative course was initiated in a complex case of oral cavity surgery. Training was directly based on respiration, on mobility of articulators and on variations of the vocal tract volume towards consonants and vowels future production. The patient quickly recovered sufficient phonation capabilities to communicate with his relatives and medical staff. Although speech therapy and self-training ended progressively after going out of the hospital, speech has been registered at different periods after rehabilitation. Spontaneous speech evaluation shows improvement of speech intelligibility and pronunciation. These results open new therapeutic perspectives.

## 1. INTRODUCTION

Peu de données dans la littérature concernent la réhabilitation de la parole et son intelligibilité en cas d'exérèse totale de la langue [1] à [9]. Un programme de suivi orthophonique, quasiment limité à la période d'hospitalisation, a débuté quelques jours après intervention chez l'un de nos patients atteint d'un cancer de la cavité endobuccale. La chirurgie reconstructrice réalisée ayant pour conséquence l'immobilité de la "nouvelle langue", nous détaillons des procédés de réhabilitation précoce et des stratégies d'adaptation pour la reprise de la phonation. À partir d'enregistrements réalisés à un mois et demi, deux puis cinq mois après opération, un jury d'écoute a évalué des échantillons de conversation spontanée du point de vue de son intelligibilité, de son débit, de sa mélodie et de son articulation. Nous présentons les résultats obtenus dans ce cas particulier de traitement thérapeutique, les possibilités de communication du patient et les perspectives éventuelles de prise en charge.

## 2. CAS CLINIQUE

Il s'agit d'un patient de 52 ans présentant une volumineuse tumeur pelvilinguale classée T4 N2c M0 fixant toute la langue et envahissant la symphyse mandibulaire. La prise en charge chirurgicale consiste en une pelviglossectomie avec mandibulectomie interruptrice emportant la totalité du plancher de la bouche, la symphyse mandibulaire et la

langue. Les sections chirurgicales de la base de langue se situent au niveau des sillons amygdaloglosses et des vallécules qui sont respectées. On préserve les nerfs X, XI, XII à droite et à gauche. La reconstruction mandibulaire repose sur la mise en place d'une prothèse en titane fritté fixée à chaque branche horizontale. Le larynx est libéré de ses attaches inférieures et suspendu aux branches horizontales de la mandibule et de la prothèse. Un lambeau musculo-cutané de grand pectoral recouvrant la prothèse est suturé entre le vestibule buccal inférieur et les vallécules linguales.

Une trachéotomie de sécurité assure la ventilation du patient avant cicatrisation complète et une gastrostomie d'alimentation aura préalablement été posée.

La cicatrisation des voies d'abord et du lambeau est rapide. L'examen au nasofibroscope réalisée au dixième jour retrouve une stase salivaire au niveau des sinus piriformes. La mobilité du larynx est normale.

Un transit oesophagien réalisé 2 mois et demi après l'intervention retrouve une bonne ouverture de la filière oesophagienne et un bon passage gastrique. Les fausses routes sont occasionnelles. L'alimentation par gastrostomie est maintenue en raison de l'inflammation pharyngée induite par la radiothérapie. La trachéotomie est elle aussi laissée en place afin de s'assurer de la liberté des voies aériennes, le patient pouvant s'exprimer à l'aide d'une canule de trachéotomie fenêtrée.

Le patient devait cependant décéder 6 mois après l'intervention chirurgicale des suites de métastases pulmonaires.

## 3. MÉTHODE ET PROCÉDÉS DE RÉHABILITATION

### 3.1 Modalités de la prise en charge rééducative

Le suivi orthophonique a débuté quatre jours après l'intervention, sous couvert médical, dans le cadre de l'hospitalisation au service O.R.L. de l'Hôpital de Hautepierre (Hôpitaux Universitaires de Strasbourg). Onze séances au total ont été effectuées dont neuf sur une période de dix-sept jours et deux aux consultations de contrôle à environ deux mois de l'intervention. Leur durée, selon les circonstances et la fatigabilité du sujet, s'est inscrite de quelques minutes à une demi-heure. Le programme de réhabilitation établi a comporté des exercices progressivement plus nombreux. Le patient, qui s'est

montré d'emblée motivé et heureux de pouvoir s'exprimer, s'est entraîné quotidiennement, à raison de trois à quatre fois par jour, trois fois de suite pour chaque exercice, en dehors des séances de rééducation, y compris au cours du mois qui a suivi son retour à domicile. Puis son état de santé s'est altéré progressivement.

### **3.2 Objectif de la prise en charge**

D'un point de vue général et dans ce cadre de pathologie, l'intervention de l'orthophoniste a pour objectif la réhabilitation de l'ensemble des fonctions de la cavité buccale, du pharynx et du larynx, à savoir la respiration, la déglutition et la phonation, auxquelles s'ajoute la fonction sphinctérienne du larynx.

Nous nous attacherons ici à la description de la prise en charge orthophonique sur les versants de la parole et de son intelligibilité. En conséquence c'est la production des voyelles et des consonnes qui sera visée, l'intégrité du larynx –dont les cordes vocales- ayant été préservée ; l'émission de la voix est assurée. Le timbre et l'intonation seront évidemment modifiés par rapport à leurs caractéristiques préopératoires en raison des changements de configuration d'une partie des résonateurs. La vitesse de coordination des mouvements articulatoires sera aussi affectée à des degrés divers par la chirurgie et par les difficultés de mobilisation des structures reconstruites ou restantes.

### **3.3 Procédés de réhabilitation et stratégies d'adaptation**

Sans entrer dans les détails [se reporter aux références], citons quelques procédés spécifiques de notre réhabilitation: les mouvements minimaux [10], la proprioception, la "Méthode Feldenkrais" [11], et la programmation de l'action [12].

Les exercices s'effectuent sans douleur, avec une amplitude des mouvements minimale, yeux ouverts ou yeux fermés.

Nous rechercherons un rendement musculaire optimal au niveau des articulateurs avec l'alternance des séquences d'activité et de repos, l'endurance avec la réalisation d'un plus grand nombre d'exercices, l'augmentation de la résistance et de la puissance musculaire de façon très progressive, sans fatigue et toujours sans douleur.

#### **Première étape : la respiration**

La canule de trachéotomie, située au niveau des premiers anneaux de la trachée, est de type non fenêtrée et avec ballonnet au début, pour assurer la ventilation du patient sans risque de fausse route à la déglutition incontrôlée de la salive, sa "langue" ne pouvant bouger. Cette canule empêche le passage de l'air au-dessus d'elle, à travers le larynx donc entre les cordes vocales, rendant impossible la production de la voix. Notre travail se situe en amont de la reprise de la phonation rendue possible quelques jours plus tard avec la pose d'un système fenêtré: l'air expiré sort en partie par les voies aériennes supérieures ; le ballonnet préserve des fausses routes et assure la protection des voies aériennes inférieures .

En premier lieu, le patient doit pouvoir respirer librement. Puis c'est le contrôle du flux d'air nécessaire à la vocalisation, à l'émission des consonnes plosives ou des

constrictives, et à la répartition des pauses dans le discours qui est visé. Par exemple nous exerçons au début l'apnée après inspiration et plus tard nous utiliserons la pression et la poussée de l'air pour la résistance musculaire au niveau labial.

#### **Deuxième étape : les praxies**

L'entraînement des praxies bucco faciales, c'est-à-dire "d'un point de vue physiologique la coordination des mouvements dans un but donné" [13], pour nous celui de la parole, aura pour objectif la prononciation et la différenciation futures de voyelles et de consonnes.

Ce sont d'abord de légers mouvements de rapprochement des lèvres en vue de la fermeture de la bouche versus son ouverture dans le sens vertical, d'étirement latéral des commissures versus la position de repos dans le sens horizontal, et de protrusion des lèvres versus leur position de repos dans le sens antéropostérieur. Nous préparons la production des consonnes bilabiales [p, b, m], des labiodentales [f, v], et des voyelles centrales, écartées et arrondies.

Le flux d'air au cours de la parole est libre (tractus vocal ouvert), limité (tractus vocal rétréci) ou bloqué (occlusion du tractus vocal). Nous recherchons en conséquence le rétrécissement du conduit vocal pour un passage d'air limité (production des phonèmes constrictifs), par exemple avec le rapprochement des lèvres ou de la mandibule et du maxillaire. Pour favoriser la réalisation des phonèmes apico-dentaires, nous travaillons le contact "langue"-palais par élévation de la mandibule.

#### **Troisième étape : les clics**

L'obtention de clics ou "sons produits dans la cavité buccale par un mouvement de succion ou d'expulsion délimité par deux points d'occlusion"[14] présente en phonétique clinique et dans notre cadre de parole pathologique un intérêt particulier. En effet, l'exécution d'un clic peut être directement reliée à une "pré"-articulation de consonnes. Ce bruit est généré par et dans une cavité buccale traumatisée, avant toute émission vocale possible (se reporter plus haut à l'étape de la respiration) grâce à l'air résiduel de la bouche. Les clics requièrent des occlusions en elles-mêmes qui ici seront d'abord bilabiales et ensuite effectives au niveau de la "langue" en contact avec le palais. Enfin, la réalisation d'une expulsion ou d'une succion suppose le contrôle de la pression de l'air, de l'action et de la force musculaires.

#### **Quatrième étape : le voisement des consonnes**

À l'occasion de deux consultations de suivi médical, nous insisterons sur la différenciation et sur l'émission des consonnes fricatives ou occlusives non voisées et voisées [s], [z], [p], [b], [t], et [d]. En effet, les consonnes sonores semblent assourdis dans le discours et également en répétition de séquences VC et VCV (V=a).

## **4. MÉTHODE ET PROCÉDÉS D'ÉVALUATION DE L'INTELLIGIBILITÉ DE LA PAROLE**

### **4.1 Matériel et conditions d'enregistrement**

Trois enregistrements de conversation spontanée d'une durée de 25 secondes chacun ont été réalisés, l'un avec un micro unidirectionnel Sennheiser E 845 S sur un enregistreur Marantz Professional Stereo PMD 60 (fréquence d'échantillonnage = 44,1 kHz) et les autres avec un caméscope numérique Panasonic NV GS 15 sur cassette mini D.V. Le patient se trouve dans une pièce de consultation calme qui lui est familière, un mois et demi, deux puis cinq mois après l'intervention.

#### 4.2 Protocole d'évaluation de la parole

Le protocole utilisé [15] permet une évaluation de la parole dans une situation de conversation spontanée, incluant son intelligibilité, son débit, sa mélodie et son articulation selon une échelle cotée de 0 (normalité) à 4 (altération massive). L'évaluation est effectuée par un jury d'écoute composé de médecins O.R.L., d'internes, et d'infirmières, auxquels les paramètres de la parole à apprécier ont été expliqués.

### 5. RÉSULTATS ET INTERPRÉTATION

#### 5.1 Résultat essentiel de la réhabilitation

Dans ce cadre défini de traitement thérapeutique et de contexte complexes, la précocité de la réhabilitation orthophonique, commencée au quatrième jour post-opératoire semble essentielle. En moyenne, elle débute à 5 semaines, et au plus tôt à deux semaines postopératoires, pour un nombre moyen de 10 séances effectives, sur un total de 16 proposées [8]. Dans notre cas, 11 ont été réalisées.

Le patient, dès le port d'une canule fenêtrée, au quinzième jour post-opératoire, a recouvré une parole de qualité suffisante pour s'exprimer sans nécessité de recours à l'écriture ou à une autre personne familière pour se faire comprendre par son entourage. Dans des cas similaires de glossectomie totale avec préservation du larynx, la parole reprend dans un délai plus long et comporte au début des mots isolés ou des phrases courtes [6].

#### 5.2 Étude détaillée des résultats de la réhabilitation

Nous constatons l'obtention de la fermeture buccale et de façon concomitante celle d'un léger clic bilabial en succion au bout d'une semaine d'entraînement des praxies bucco faciales. Deux jours plus tard, l'expulsion de l'air résiduel buccal prépare l'explosion de la consonne occlusive sourde [p], et assure sa prononciation. La "langue" vient au contact des bords latéraux du palais.

Dans les jours qui suivent, le clic bilabial devient plus audible : la force musculaire augmente. En même temps, un clic faible mais audible est produit en aspiration de l'air [tsst] à l'occlusion "langue"-palais.

La production du voisement des consonnes sonores [b], [d] et [z] apparaît isolément ou dans une séquence VC ou VCV, (V=a), mais pas dans la parole.

#### 5.3 Résultats de l'évaluation

Les résultats de l'évaluation de la parole sont mis en évidence et analysés avec le calcul des taux de distorsion à trois périodes d'enregistrement. L'échelle de cotation de l'intelligibilité et des paramètres de la parole comporte 5 degrés, notés de 0 à 4, ramenés pour le calcul de la moyenne

de 1 à 5 puis convertis en pourcentages. Plus ceux-ci sont élevés, plus les altérations sont importantes. Globalement, les taux de distorsion (Fig.1) s'améliorent dans l'intervalle d'un mois et demi (M1,5), à 5 mois (M5) de l'intervention, après une dégradation entre M1,5 à M2 (deux mois après chirurgie).

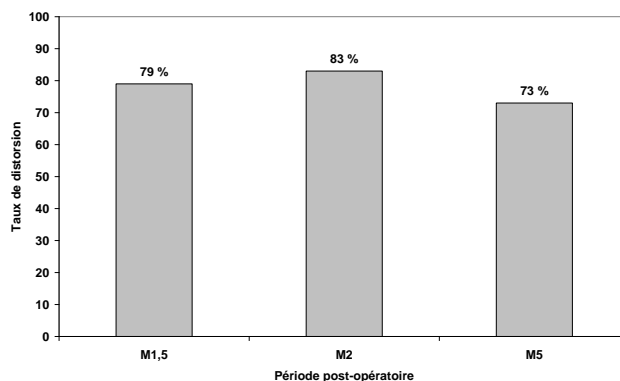


Fig 1 : Évolution du taux de distorsion de la parole.

L'observation détaillée des domaines explorés (Fig. 2) montre, de M1,5 à M5, une stabilité de l'altération des éléments suprasegmentaux de la parole, avec 60% de distorsion pour le débit, et 68% pour la mélodie. La qualité de l'intelligibilité et surtout celle de l'articulation évoluent nettement, en passant de la catégorie "altération massive" à celle de "très altérée" de M1,5 à M5, soient des taux respectivement de 92% et 84% pour l'intelligibilité, et de 96% à 80% pour l'articulation.

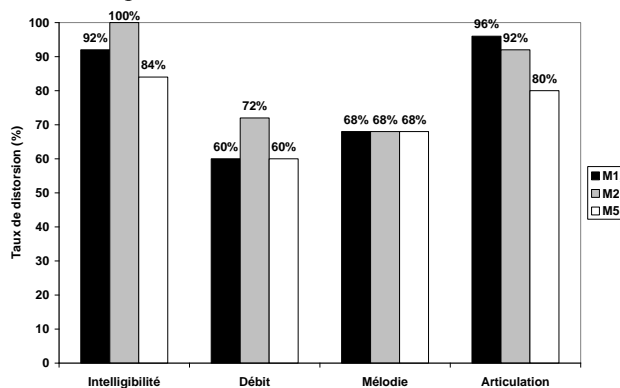


Fig. 2 : Évolution des taux de distorsion de l'intelligibilité, du débit, de la mélodie et de l'articulation, à M1,5, M2 et M5 post-opératoires.

#### 5.4 Interprétation et discussion

Malgré une chirurgie sévère et des particularités du tractus vocal caractérisé par un prognathisme mandibulaire, une proalvéolie et un palais ogival, nous avons proposé une réhabilitation précoce de la phonation, basée et organisée à partir des caractéristiques phonétiques de la parole. La mobilisation des structures anatomiques restantes ou reconstruites a été sollicitée en phase post-opératoire immédiate, sans préjuger des résultats. Ni la morphologie de l'articulé temporo-mandibulaire, ni l'édentation totale de la mandibule et partielle du maxillaire (les incisives, les canines et deux prémolaires sont présentes) n'ont empêché

l'occlusion bilabiale, et celle de la "langue" avec le palais. Dans les suites du traitement thérapeutique, le patient a suivi une radiothérapie d'une durée de sept semaines, commencée la veille de notre premier enregistrement à M1,5. Les effets secondaires de la chirurgie et de l'irradiation se traduisent par une fibrose musculaire, rigidifiant les muscles, moins mobiles, donc gênant les mouvements des articulateurs et leur vitesse. L'étude de C. Furia et al. [8] mentionne l'importance de la réhabilitation en cours de radiothérapie pour maximaliser la mobilité des articulateurs. En conséquence, nous pouvons supposer, sans prendre en compte les possibilités de compensation spontanées du patient, que le débit, l'intelligibilité et l'articulation de la parole se dégradent au fur et à mesure des enregistrements. Effectivement, (voir Fig. 2), le taux de distorsion du débit passe de 60 à 72% de M1,5 à M2, pour revenir à 60% trois mois plus tard, soit une altération légèrement supérieure à une altération moyenne. Remarquons simplement que ce ne sont pas deux semaines d'irradiation qui peuvent induire une telle différence de souplesse musculaire à M2.

En ce qui concerne l'intelligibilité, une dégradation apparaît d'abord dans des proportions moins importantes que pour le débit : le taux de distorsion est majoré de 8% entre M1,5 et M2 (voir Fig. 2). La mélodie restant stable et l'articulation s'améliorant dans cet intervalle, nous pouvons émettre une hypothèse de corrélation de la baisse de la qualité de la prononciation avec celle de l'intelligibilité à deux niveaux : la dégradation du débit est moins ressentie dans l'intelligibilité du fait de l'amélioration de l'articulation.

Le lambeau de reconstruction myo-cutané comporte des tissus musculaires et adipeux. Ceux-ci fondent progressivement, sur une durée d'environ deux à trois mois, le volume de la "langue" diminue, ce qui doit gêner l'occlusion "langue"-palais et l'ensemble des réalisations articulaires autres que les consonnes bilabiales ou labio-dentales. Même si le patient n'a pu poursuivre les exercices de rééducation qu'il réalisait seul auparavant, il a pu trouver de lui-même des compensations articulaires [16].

Dans notre cas de travail pensé par rapport et en préalable à la phonétique, c'est bien l'évolution de l'articulation qui atteste d'une diminution constante du pourcentage des déformations articulaires, successivement de 96, 92 à 80%. Les résultats des études menées sur l'impact d'une rééducation orthophonique, soulignent tous l'amélioration de la parole et de son intelligibilité [1, 8, 17].

## 6. CONCLUSION

La technique chirurgicale de reconstruction décrite dans un cas de cancer de la cavité endobuccale, grâce à la conservation de l'intégrité du larynx, a pu préserver la production de la voix. La parole, malgré la modification importante de la géométrie du conduit vocal, ne montre pas d'altération majeure de son débit et de sa mélodie. Notre étude, illustrée de façon précise par les enregistrements et leur évaluation, souligne l'intérêt d'une prise en charge orthophonique avancée en phase post-opératoire immédiate, ciblée d'emblée sur les mouvements requis pour l'articulation, avant la reprise de la phonation. La qualité de l'articulation et de son intelligibilité s'améliore après

réhabilitation orthophonique précoce. Notre démarche, dans ce contexte de traitement invalidant des articulateurs ouvre une nouvelle perspective thérapeutique.

## Remerciements

Nous remercions particulièrement les membres du service O.R.L. de l'hôpital de Haute-pierre et de l'I.P.S. [pour leur disponibilité et] pour leur collaboration à ce travail.

## RÉFÉRENCES

- [1] R.C. Donaldson, M. Skelly, F.X. Paletta. Total glossectomy for cancer. *American Journal of Surgery*, 116:585-590, 1968.
- [2] P.M. Kothary, J.C. Paymaster, G.G. Potdar. Radical total glossectomy. *British Journal of Surgery*, 61:209-590, 1974.
- [3] M.Z. Effron, J.T. Johnson, E.N. Myers et al. Advanced carcinoma of the tongue. *Archives of Otolaryngology*, 107:694-697, 1989.
- [4] M.R. Sultan, J.J. Coleman. Oncologic and functional considerations of total glossectomy. *American Journal of Surgery*, 158:297-302, 1989.
- [5] R.S. Weber, L. Ohlms, J. Bowman et al. Functional results after total or near total glossectomy with laryngeal preservation. *Archives of Otolaryngology Head and Neck Surgery*, 117:512-515, 1991.
- [6] R. Tiwari, A. Karim, A.-J. Greven and B. Gordon. Total glossectomy with laryngeal preservation. *Archives of Otolaryngology, Head and Neck Surgery*, 119: 945-949, 1993.
- [7] C.M. Ruhl, L.L. Gleich, J.L. Gluckman. Survival, Function and Quality of Life After Total Glossectomy. *The Laryngoscope*, 107: 1316-1321, 1997.
- [8] C. Furia, L. Kowalski, M. Latorre, E. Angelis, N. Martins, A. Barros and K. Ribeiro. Speech intelligibility after glossectomy and speech rehabilitation. *Archives of Otolaryngology, Head and Neck Surgery*, 127: 877- 883, 2001.
- [9] C. Savariaux, P. Perrier, D. Pape, J. Lebeau. Speech production after glossectomy and reconstructive lingual surgery: a longitudinal study. [\[manquant année, revue etc.. recherche en cours\]](#)
- [10] W. Weiss. *La voix mobile*. Masson, Paris, France, 1994.
- [11] M. Feldenkrais. *Énergie et bien-être par le mouvement*. Dangles, St Jean de Braye, France, 1993.
- [12] S. Dehaenne. *Le cerveau en action*. Presses Universitaires de France, Paris, France, 1997.
- [13] © Encyclopædia Universalis 2005, tous droits réservés
- [14] © Encyclopædia Universalis 2005, tous droits réservés
- [15] M. Calmet-Smadja. Évaluation de la qualité de vie après glossectomie partielle : étude des corrélations entre la qualité de vie, l'évaluation fonctionnelle et l'intelligibilité de la parole. *Mémoire d'orthophonie*. Université Pierre et Marie Curie, Paris VI, 2003.
- [16] C. Savariaux, P.Perrier, J. Lebeau, G. Magaña, C. Dorange-Pattoret. Production de parole après traitements de cancers de la cavité buccale. In *Actes des 23es Journées d'Étude sur la Parole*, pages 433 -

- [17] J. Teichgraber, J. Bowman, H. Goefert. New test series for the functional evaluation of oral cavity cancer. *Head and Neck Surgery*, 8: 9- 20, 1985. 436, 2000.